Клиника травматологии и ортопедии

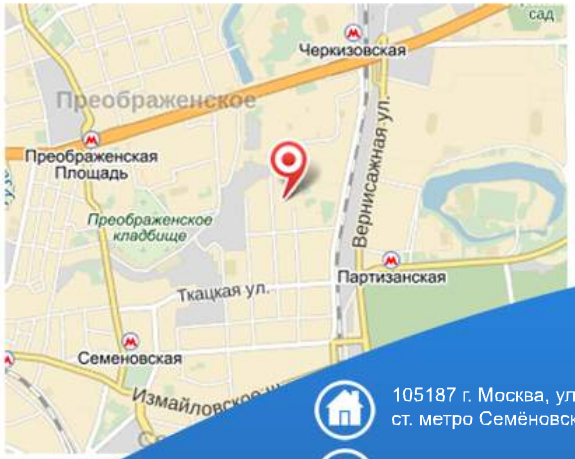

105187 г. Москва, ул. Фортунатовская, д. 1
ст. метро Семёновская, Партизанская

+7 (915)123-66-66

Клиника травматологии и ортопедии

КОСТОЧКИ НА СТОПАХ. ВАЛЬГУСНАЯ ДЕФОРМАЦИЯ СТОП

Наличие плоскостопия, несовершенность связок стопы, усугубленное ношением неудобной зауженной модельной обуви на шпильке, провоцирует изменение стоп. К сожалению, подобные трансформации сводятся не только к эстетической проблеме, но и медицинской. В основе болезни лежит увеличение угла между 1-ой и 2-ой плюсневыми костями вследствии чего происходит прогрессирующая деформация пальцев стоп, образование экзостозов («косточек»), воспаление тканей вокруг сустава и связанные с этим отечность и болевой синдром. Длительное течение болезни влечет преждевременный износ суставов стопы, значительный косметический дефект и в исходе ведет к инвалидизации пациента. Современные малотравматичные хирургические методы лечения применяемые в нашей клинике, обеспечивают исправление различных видов деформаций стоп, устраняют отклонение 1 пальца, снижают давление на пораженные суставы, позволяют достигнуть хороших и отличных эстетических и функциональных результатов.

Что такое Hallux Valgus?

Халюкс Вальгус (Hallux valgus) называемая в быту «косточки» или «шишки на стопах» - это часто встречающаяся патология стопы, проявлением которого является отклонение большого пальца кнаружи.

Почему образуются «шишечки», «косточки» на ногах?

Хочется отметить, что заболевание несет не только эстетическую, но и серьезную медицинскую проблему. Помимо девиации большого пальца болезнь несет в себе множество других патологических преобразований во всех отделах стопы.

Этиология данного заболевания полностью не выяснена, вероятно, что набольшую роль в появлении деформации играет наследственно обусловленная недостаточность соединительной и костной ткани, ведущая к формированию плоскостопия.

Прогрессированию отклонения пальца также благоприятствует неверно выбранная обувь. Чаще всего это модельная зауженная обувь на высокой шпильке. Подобная обувь ведет к увеличению давления на передний отдел стопы, сдавливает пальцы вынуждая их пребывать долгое время в порочном положении, в последствии чего формируется деформация и артроз в данной области. Немаловажным в развитии заболевания является наследственный фактор.

Для диагностики заболеваний стопы выполняется ее рентгенография, которая позволяет установить величину деформации, а также выявить сопровождающую ее патологию.

Диагностика Hallux Valgus?

Рентгенограмма в комплексе с физикальным осмотром травматолога-ортопеда позволяет обнаружить причины формирования заболевания, уточнить насколько запущена болезнь и определить, какой тип операции сможет устранить данный вид деформации и освободить больного от сопутствующих ее проявлений.

При небольших проявлениях деформации допустимо лечение без операции, применение разных ортопедических устройств, лечебную физкультуру, физиотерапию и т.д. Увы, ровно как и методы народной медицины, лечение без операции дает нестойкий непродолжительный эффект - снижение боли и покраснения в области "косточки" и подошвы стопы, но не может исправить сформировавшуюся и предупредить все более увеличивающуюся деформацию костей и суставов. Наиболее эффективным способом лечения может быть операция, предоставляющая возможность выполнить исправление выявленной деформации и достичь отличного косметического исхода. В любом случае наиболее предпочтительный метод лечения может подобрать только врач травматолог-ортопед в ходе очной консультации.

Мы используем малоинвазивные способы устранения деформаций с применением современных металлоконструкций, дающие нам возможность достигать отличных результатов. Применяемые нами современные виды оперативных вмешательств имеют своей целью исправление свода стопы а также восстановления допустимых углов между костями ее составляющими. Приоритетным для нас является достижение отличного косметического и эстетического результата. Ранее подобные малоинвазивные операции проводились в не пределов нашей страны, теперь их можно выполнить и в Москве.

Продолжительность операции около 1,5 часов, выполняется под спиномозговой анестезией, при этом пациент находится в сознании, поэтому риск развития осложнений связанных с наркозом крайне низок. Преимуществом применяемых нами операций является допустимость передвигаться с нагрузкой на оби ноги, в специальной обуви, уже через з 24 часа после операции. Вследствие чего становиться возможным выполнить вмешательство одновременно на обеих ногах. После операции выполняются перевязки, а швы снимаются через 12 - 14 дней. В этот период времени возможна отечность и болезненность в области стопы. К работе, в зависимости от профессии, можно вернуться через 10-14 дней.

Требуется ли операция в Вашем случае?

Подводя итог сказанного выше, стоит отметить, что достоинствами использования применяемых нами операций является низкая вероятность рецидива, отличный и хороший эстетический и функциональный исход, сравнительно безболезненный период после операции, отсутствует необходимость фиксации стопы в гипсе. Если Вы заметили развитие деформации стоп, важно незамедлительно обратится к специалисту.

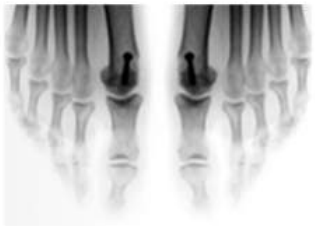

Какие операции проводятся в Вашей клинике и в чем их преимущества?

В нашей клинике мы практикуем комбинацию из операций на костях и мягких тканях, что приводит к более надежному результату. Мы используем современные винты специальной формы, которые обеспечивают надежную фиксация до полной консолидации костей после операции.

При остеотомии SCARF производится хирургический доступ к плюсневой кости и плюсне-фаланговому суставу, производится экзостозэктомия. При необходимости производится устранение мышечного дисбаланса, приводящего к развитию деформации. В ходе операции выполняется горизонтальный более длинный и два коротких поперечных пропила первой плюсневой кости. В зависимости от направления и угла остеотомии предоставляются широкие возможности для коррекции различных типов деформаций. В дальнейшем достигнутое положение фиксируется двумя винтами.

При менее выраженной деформации можно использовать остеотомию Chevron. Форма остеотомии напоминает латинскую букву – V и производится в дистальном отделе плюсневой кости. После исправления деформации путем смещения костных фрагментов относительно друг друга, новое положение также фиксируется специальным винтом.

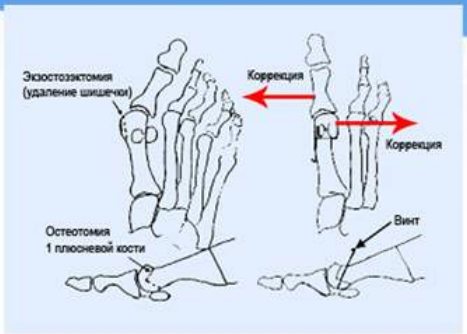

Остеотомия Akin производится на основной фаланге 1 пальца, чаще всего она производится в качестве вспомогательной операции при остеотомиях плюсневой кости или операциях на мягкотканых структурах. Суть операции заключается в выпиливании фрагмента кости фаланги определенной формы и размера в зависимости от вида деформации. Представленные выше остеотомии при необходимости комбинируются с различными видами операций на мягких тканях.